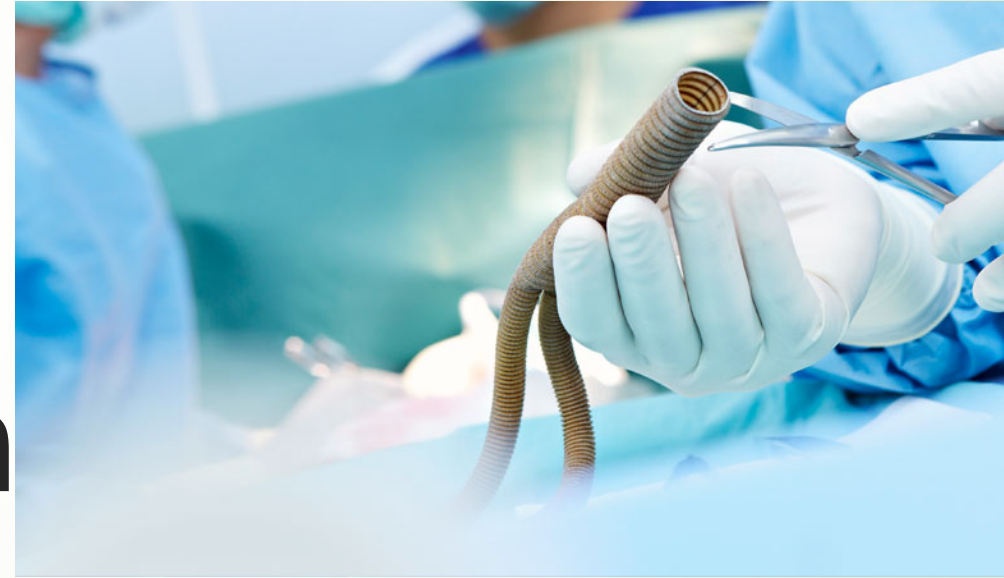

# Post-Op damar hastasına acil serviste yaklaşım

Op. Dr. Birkan Akbulut

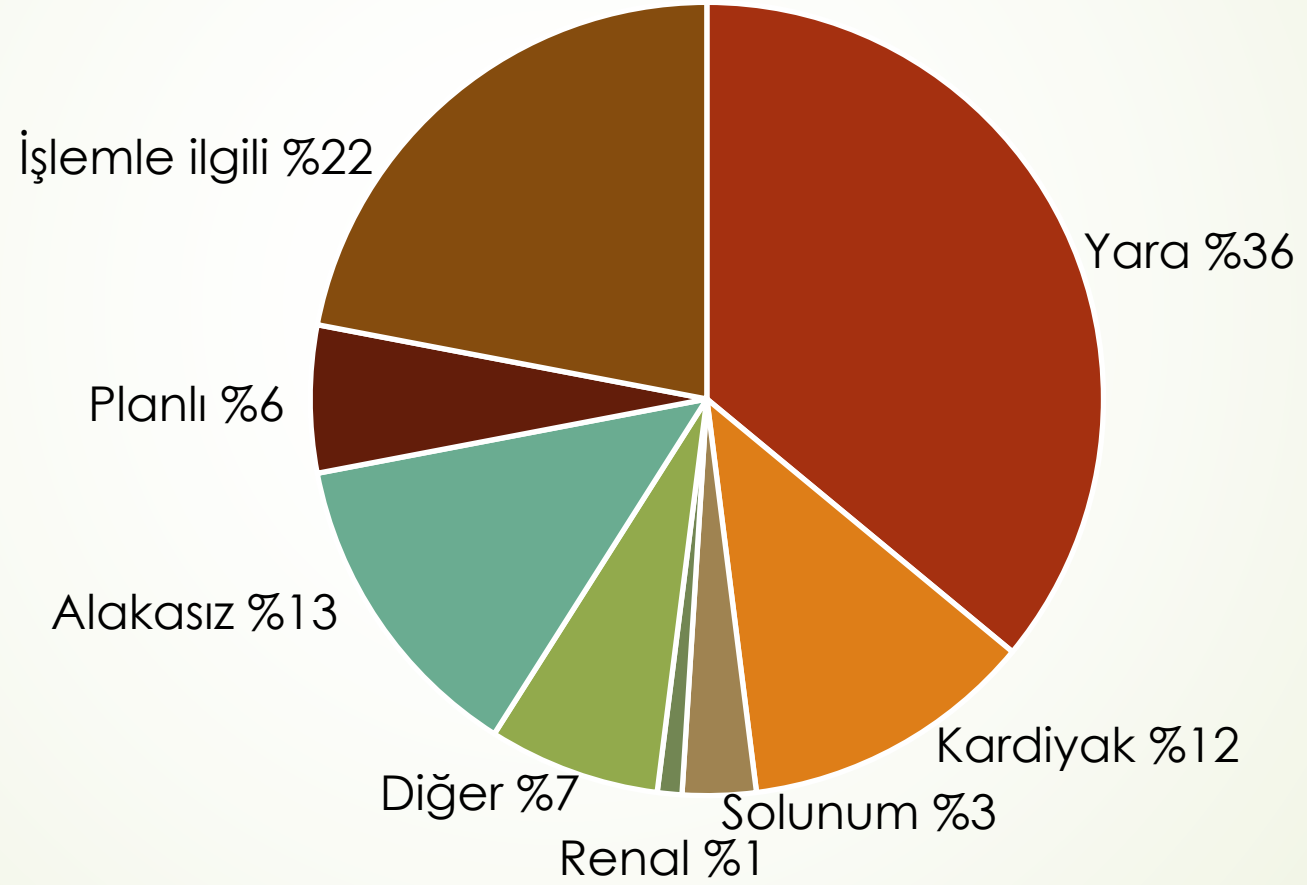
Kalp Damar Cerrahisi Uzmanı



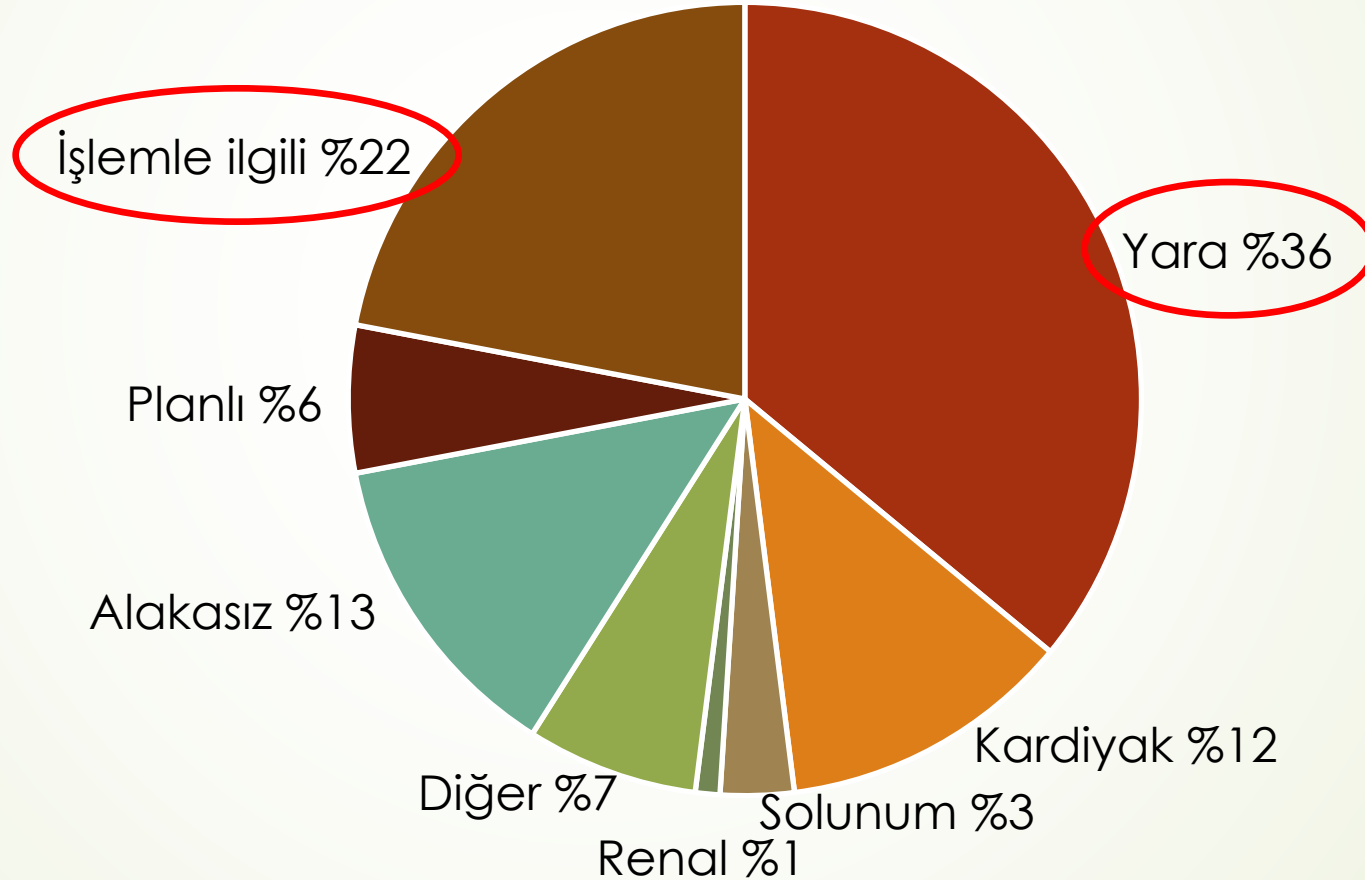
# Tekrar Müracaat Hastaları

- Periferik bypass greft hastaları (BPG)
- EVAR
- Açık AAA hastaları (oAAA)
- CEA

# Tekrar Müracaat Tanıları



# Tekrar Müracaat Tanıları



# Acil Servise Müracaat Sepepleri

	PBG	EVAR	oAAA	CEA
Renal Kx	%24	%3	%5	%1
Kardiyak Kx	%4	%6	%0	%4
VTE	%3	%3	%10	%1
İnme/Sinir Kx	%1	<%1	%0	%5
Solunum Enfeks.	%4	%6	%7	%7
Yara/Üriner Enfeks.	%48	%23	%27	%13

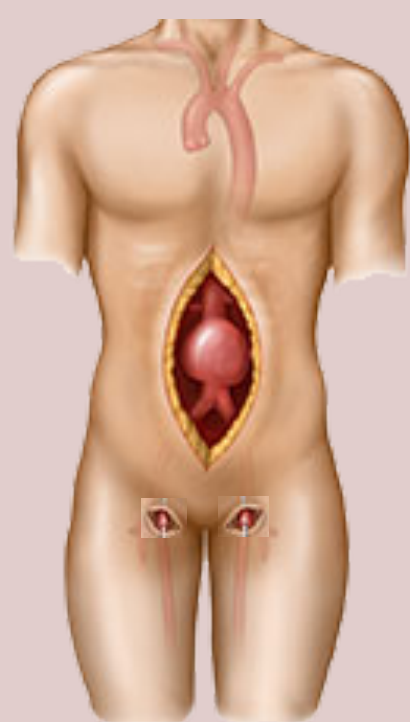
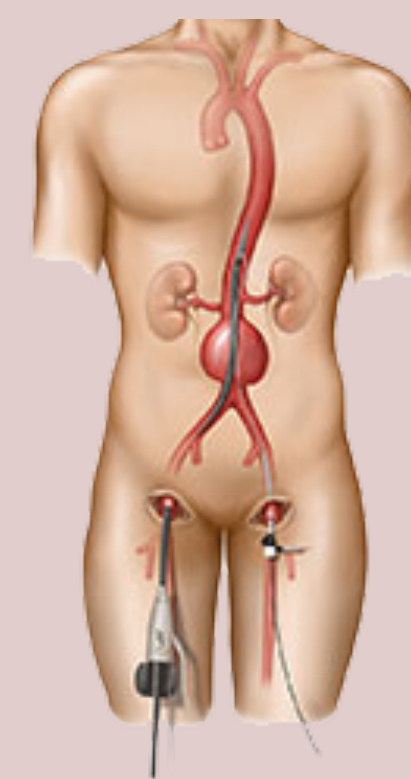
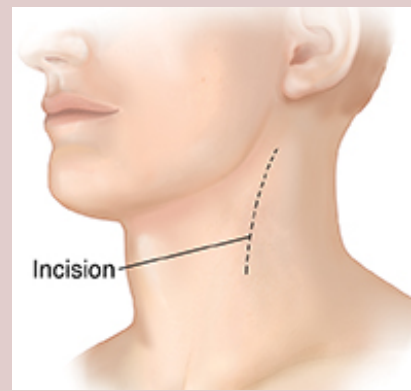
# Acil Servise Müracaat Sepepleri

	PBG	EVAR	oAAA	CEA
Renal Kx	%24	%3	%5	%1
Kardiyak Kx	%4	%6	%0	%4
VTE	%3	%3	%10	%1
İnme/Sinir Kx	%1	<%1	%0	%5
Solunum Enfeks.	%4	%6	%7	%7
Yara/Üriner Enfeks.	%48	%23	%27	%13

# Acil Servise Müracaat

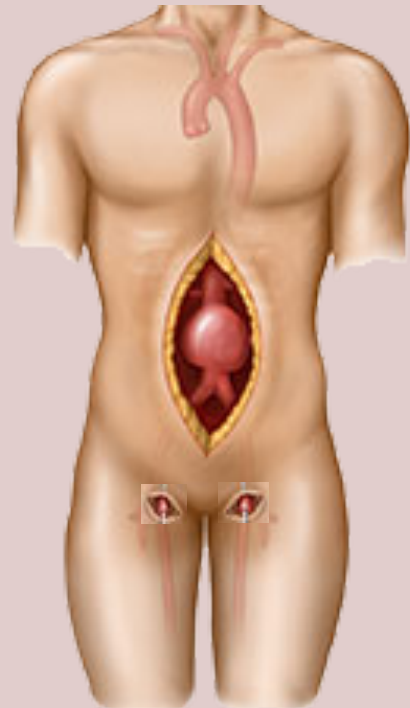
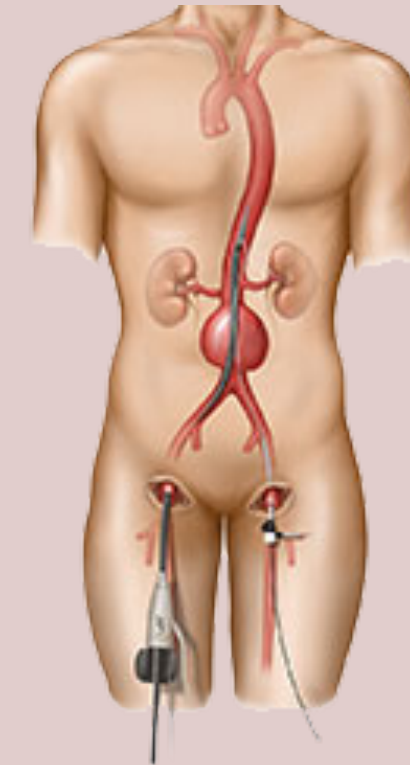
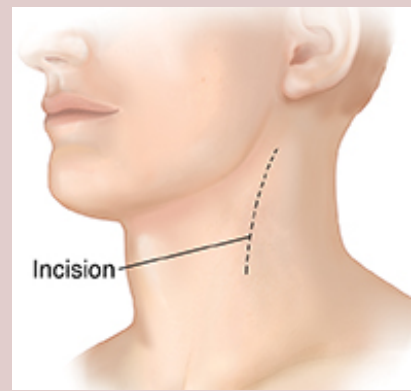
- Ne ameliyatı olmuş?
- Nerede ameliyat olmuş?
- Aktif şikayeti nedir?
- Şikayetin ameliyat ile ilişkisi var mı?

# Acil Servise Müracaat

PBG	oAAA	EVAR	CEA
Aort-iliak Aorto-femoral Aorto-bifemoral			
Femoro-popliteal Femoro-distal Axillo-femoral Axillo-bifemoral Femoro-femoral			



# Acil Servise Müracaat

PBG	oAAA	EVAR	CEA
Aort-iliak Aorto-femoral <b>Aorto-bifemoral</b> <b>oAAA ile karışır</b> Femoro-popliteal Femoro-distal Axillo-femoral Axillo-bifemoral <b>Femoro-femoral</b> <b>EVAR ile karışır</b>			

# Acil Servise Müracaat

- Genel yaklaşım
  - İnsizyon yerinin durumu
  - Ekstremitte nabızları
  - Cilt durumu (ısı, renk)
  - Şişlik

# Acil Servise Müracaat

- Doppler USG
- BT-Anjio?
- Hemogram (lökositoz, anemi)
- BK
- Koagülasyon parametreleri

# Acil Servise Müracaat

- Akut iskemi
- Aktif kanama
- Büyüyen hematoma

# Acil Servise Müracaat

- Akut iskemi
- Aktif kanama
- Büyüyen hematoma

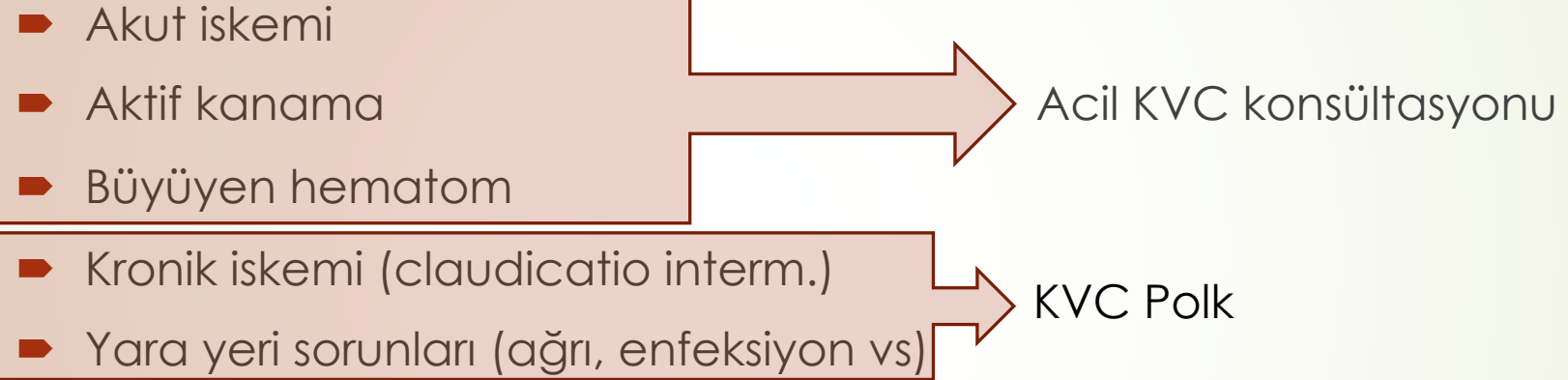
Acil KVC konsültasyonu

# Acil Servise Müracaat

- Akut iskemi
- Aktif kanama
- Büyüyen hematoma
- Kronik iskemi (claudicatio interm.)
- Yara yeri sorunları (ađrı, enfeksiyon vs)

Acil KVC konsültasyonu

# Acil Servise Müracaat

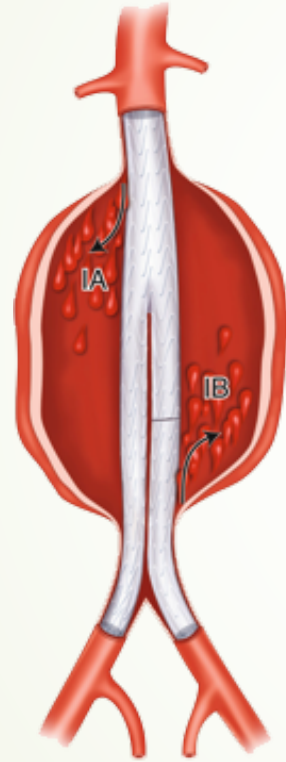


# EVAR ameliyatları

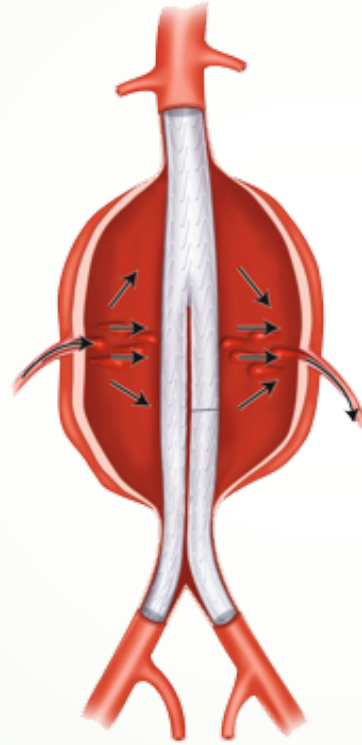
- Endoleak'ler
- Bacak okklüzyonu
- Greft okklüzyonu veya stenozu
- Migrasyon
- Distal embolizasyon (renal, mezenterik, alt ekstremiteler, vs)
- ABY



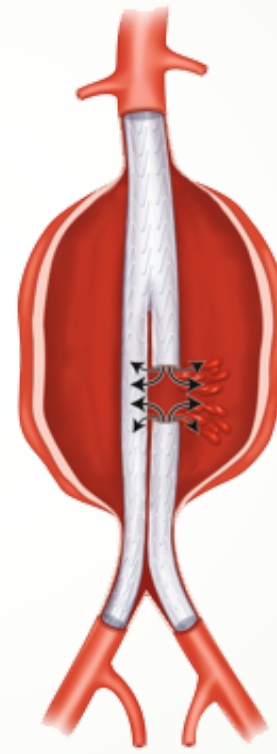# EVAR ameliyatlısı



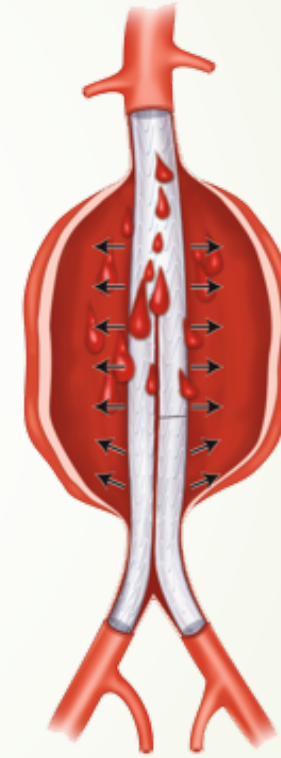
Tip I



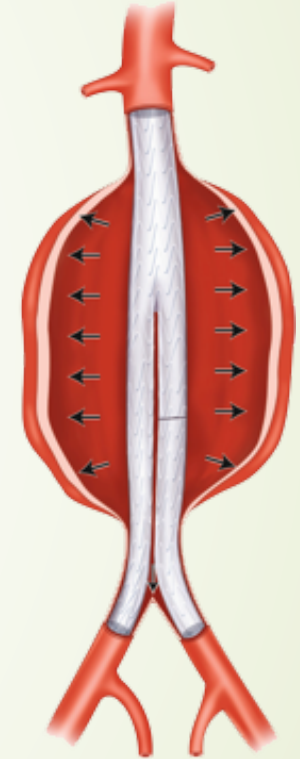
Tip II



Tip III



Tip IV



Tip V



**Teşekkür ederim...**