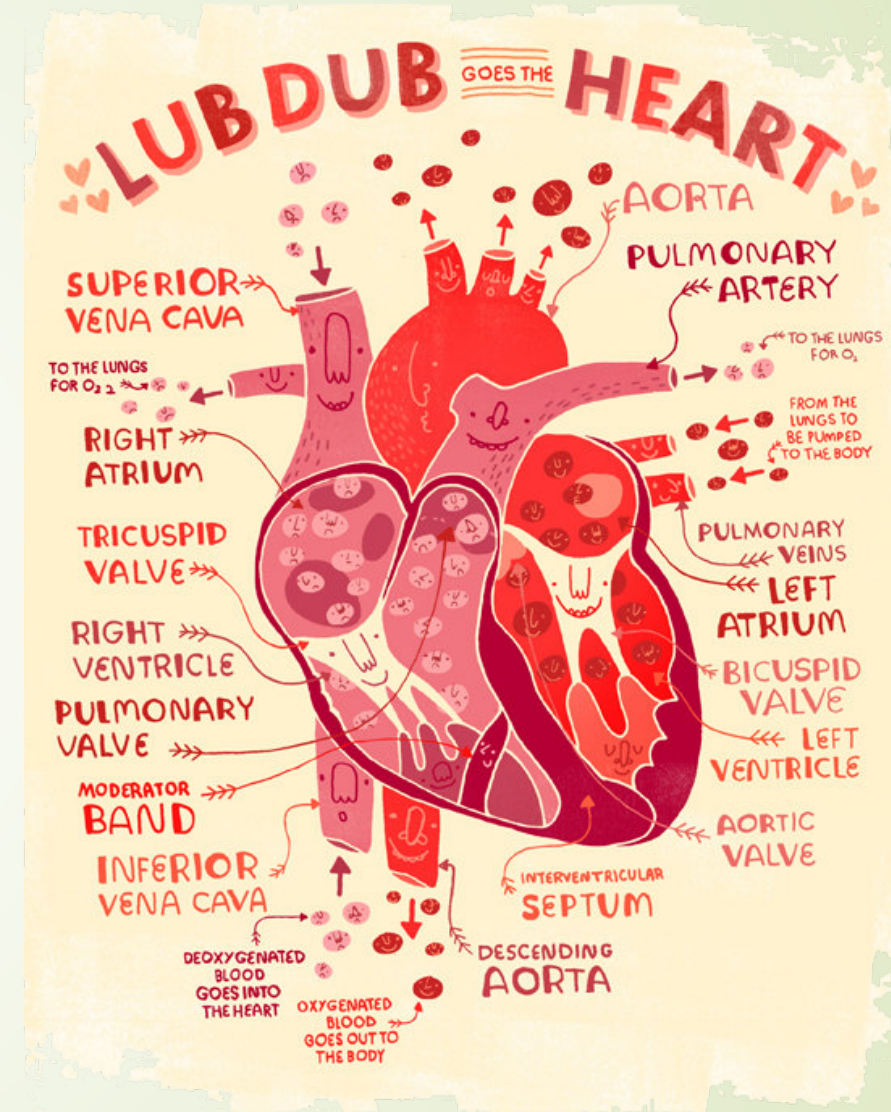


Post-Op KVC hastasına acil serviste yaklaşım-1

Op. Dr. Birkan Akbulut

Kalp Damar Cerrahisi Uzmanı



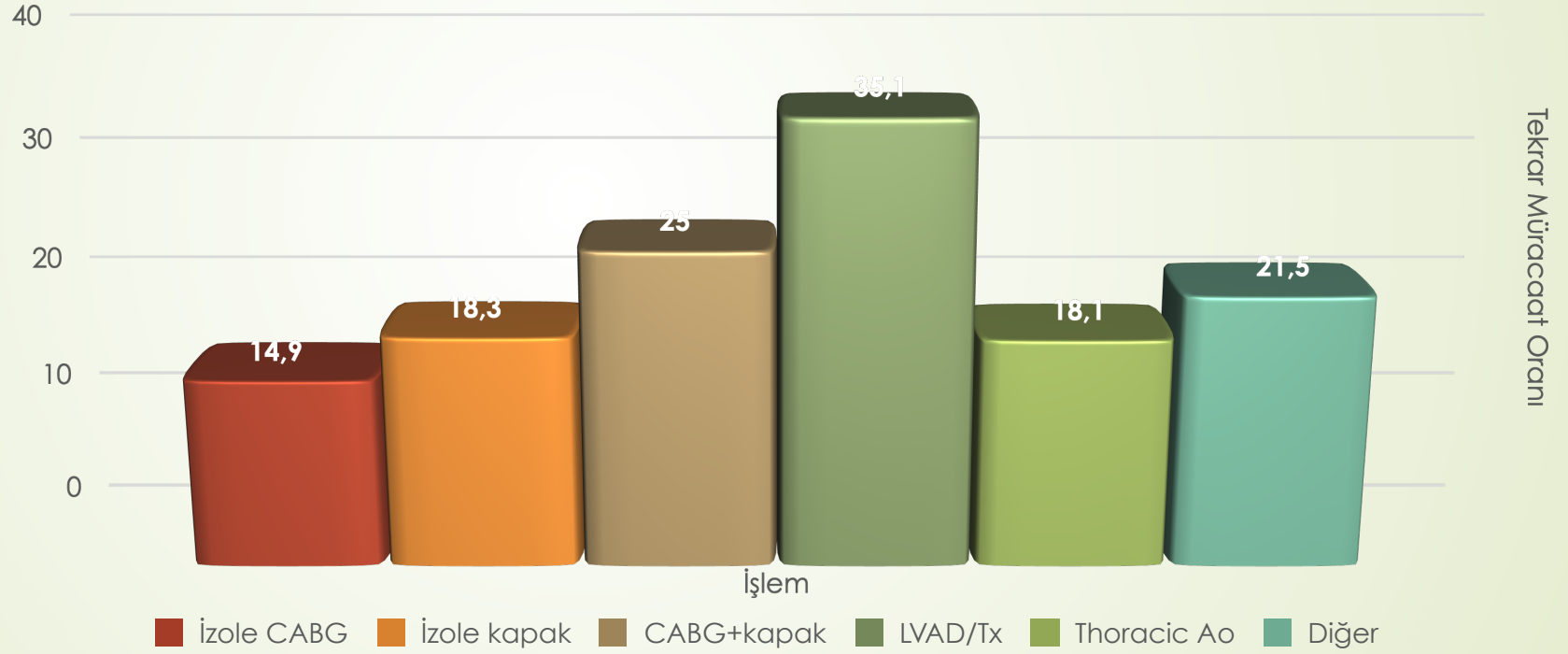


Kalp ameliyatlarında taburculuk sonrası hastaneye tekrar müracaat:

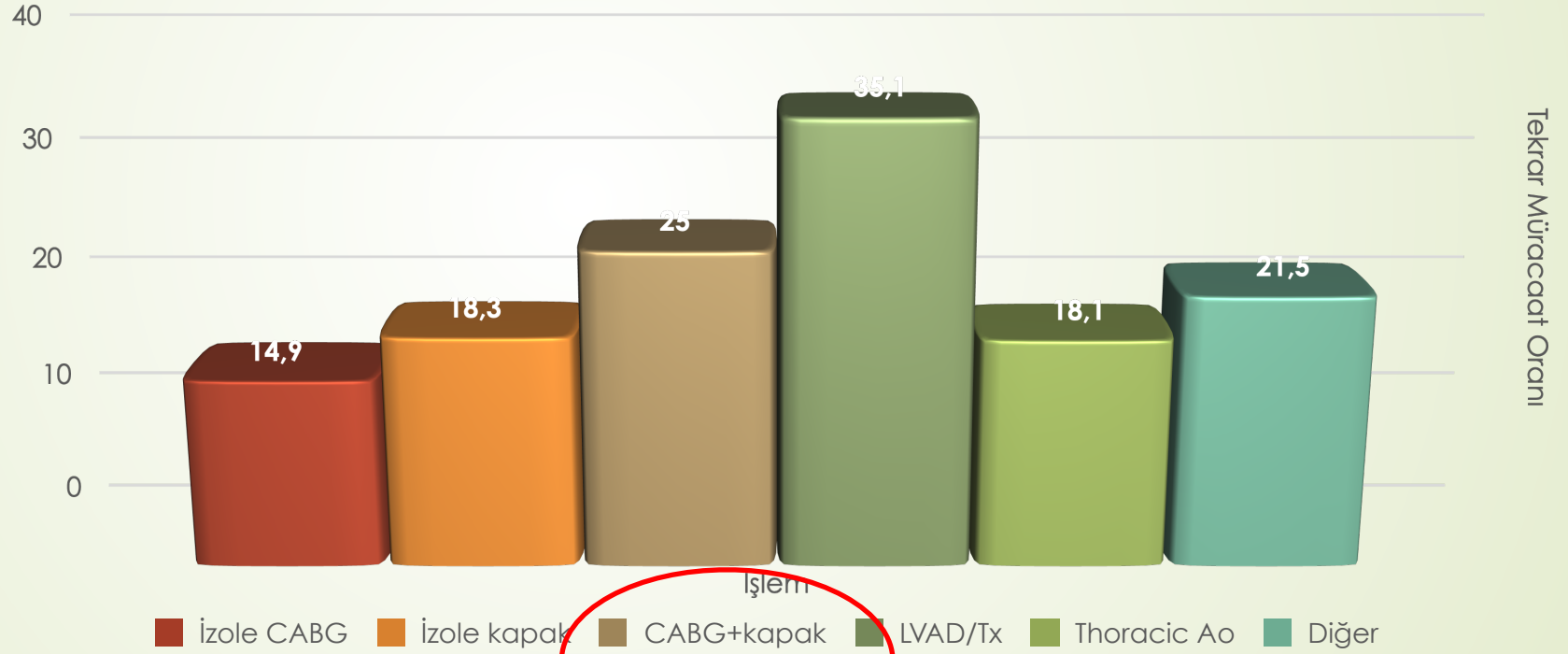
%19,9 – %24,8

*Dharmarajan K et al. Diagnosis and timing of 30-day readmissions after... JAMA 2013;309:355-63

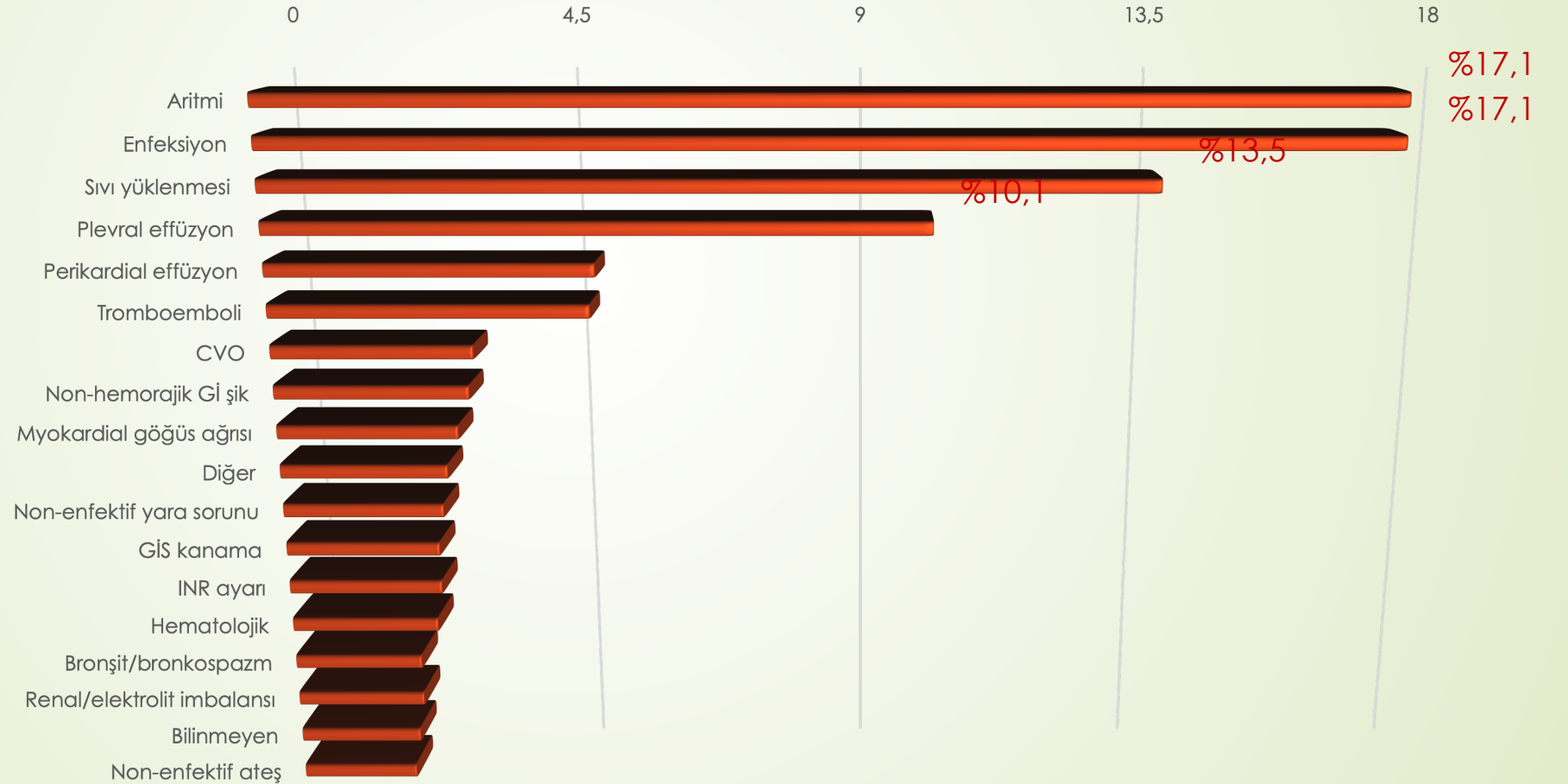
Tekrar Müracaat Oranları



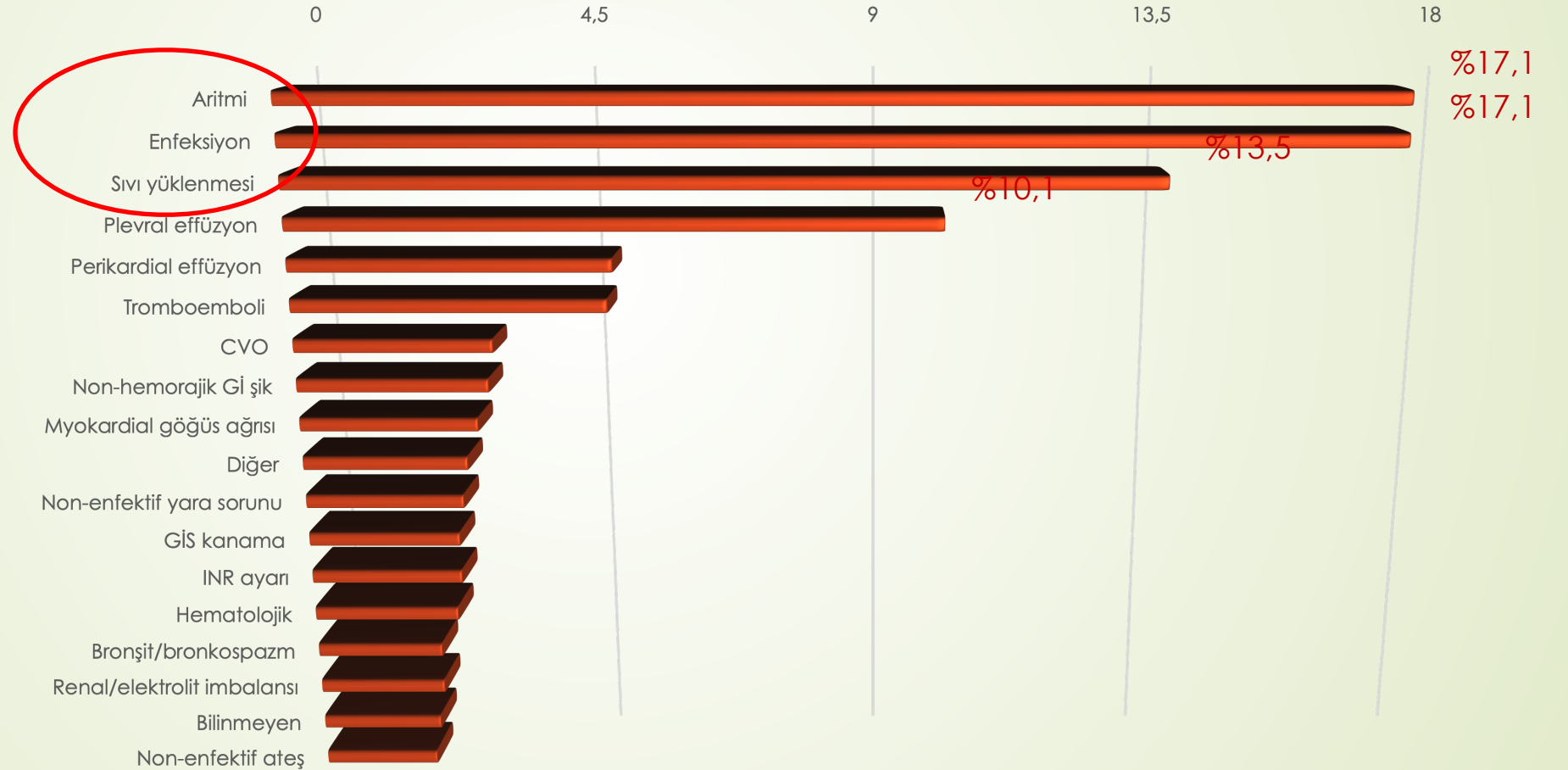
Tekrar Müracaat Oranları



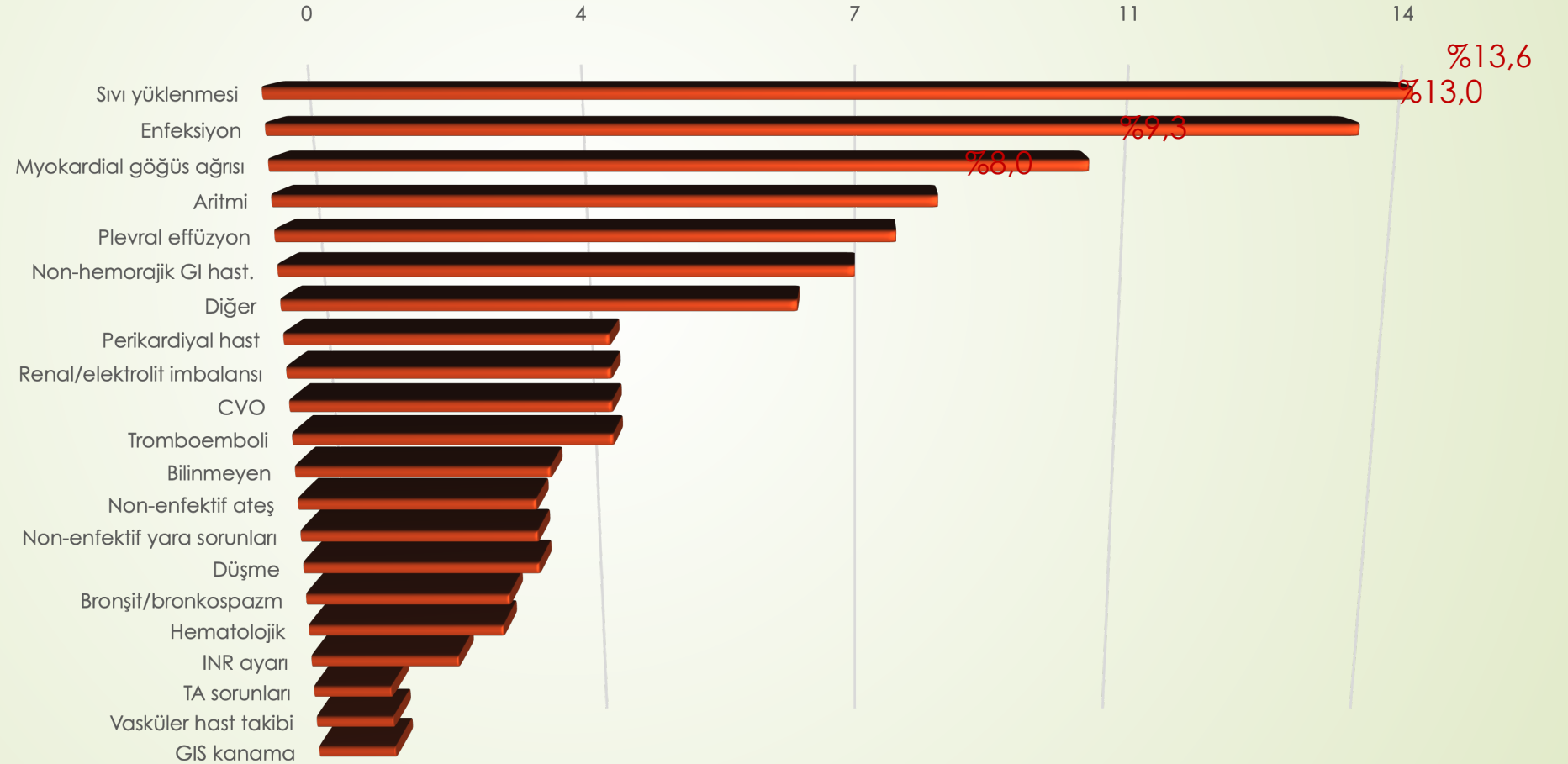
Tekrar Müracaat Sebepleri (<30 gün)



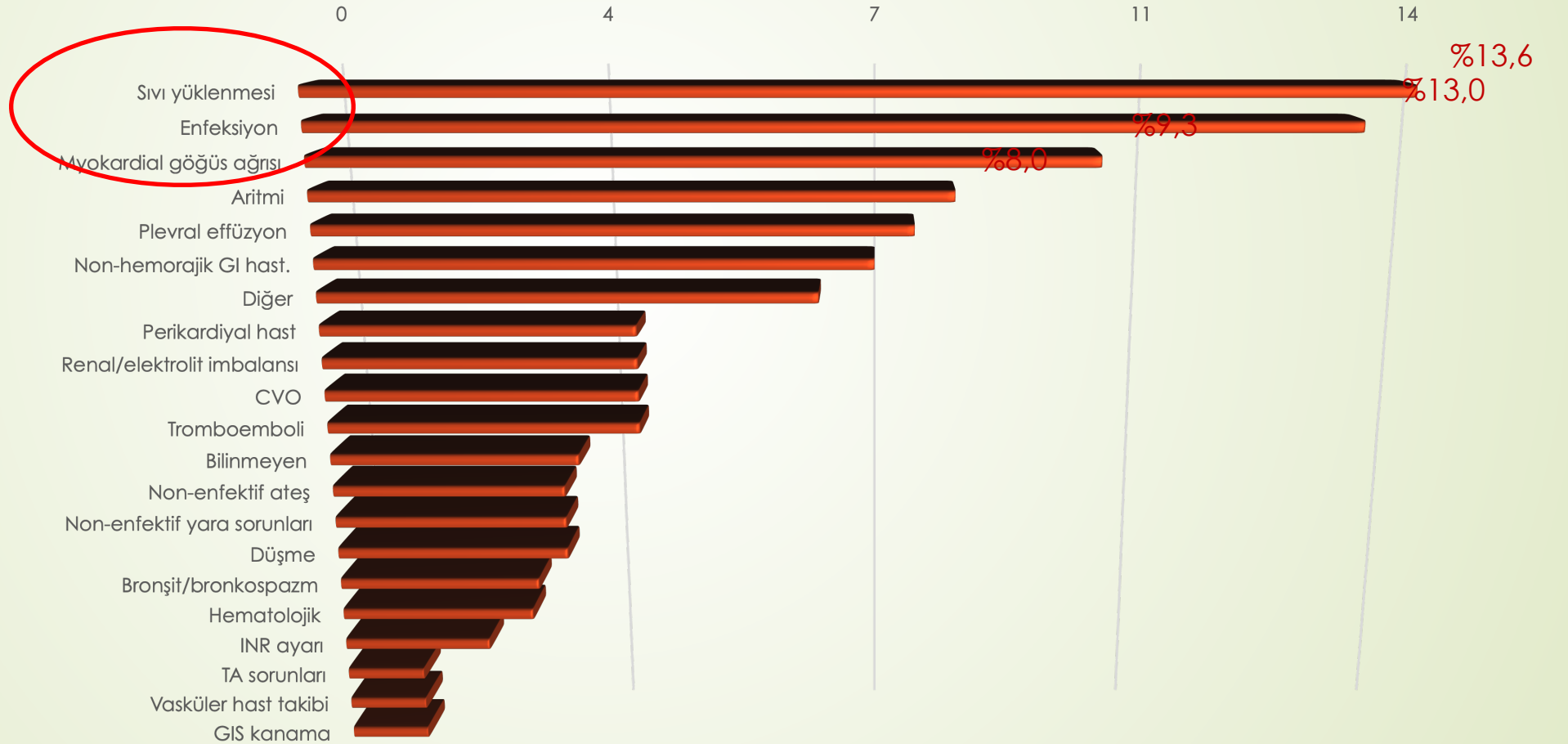
Tekrar Müracaat Sebepleri (<30 gün)



Tekrar Müracaat Sebepleri (>30 gün)



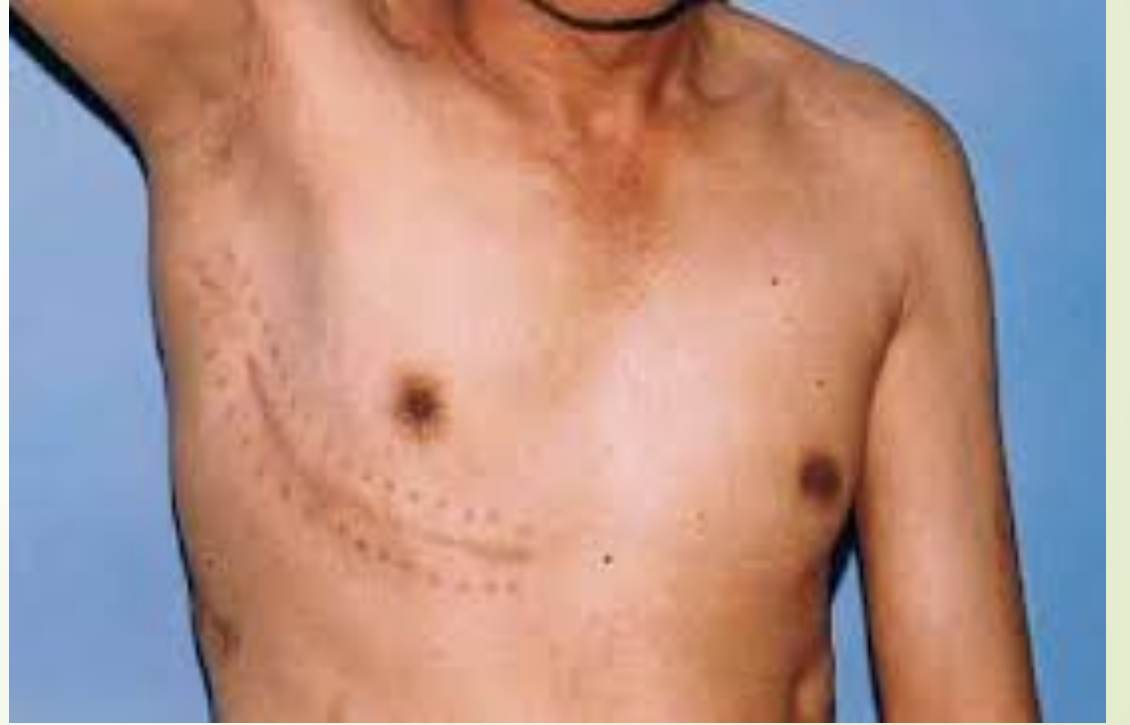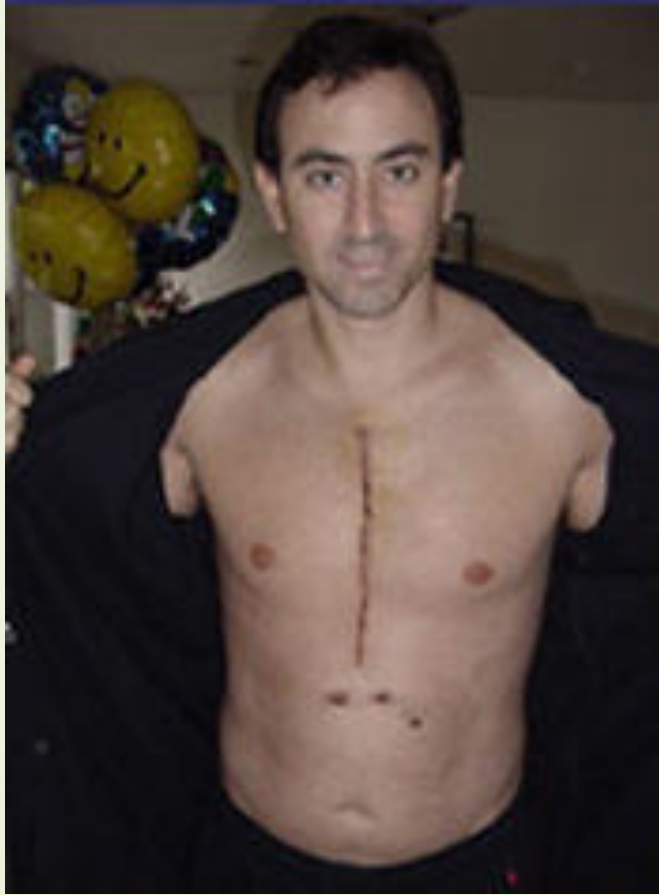
Tekrar Müracaat Sebepleri (>30 gün)



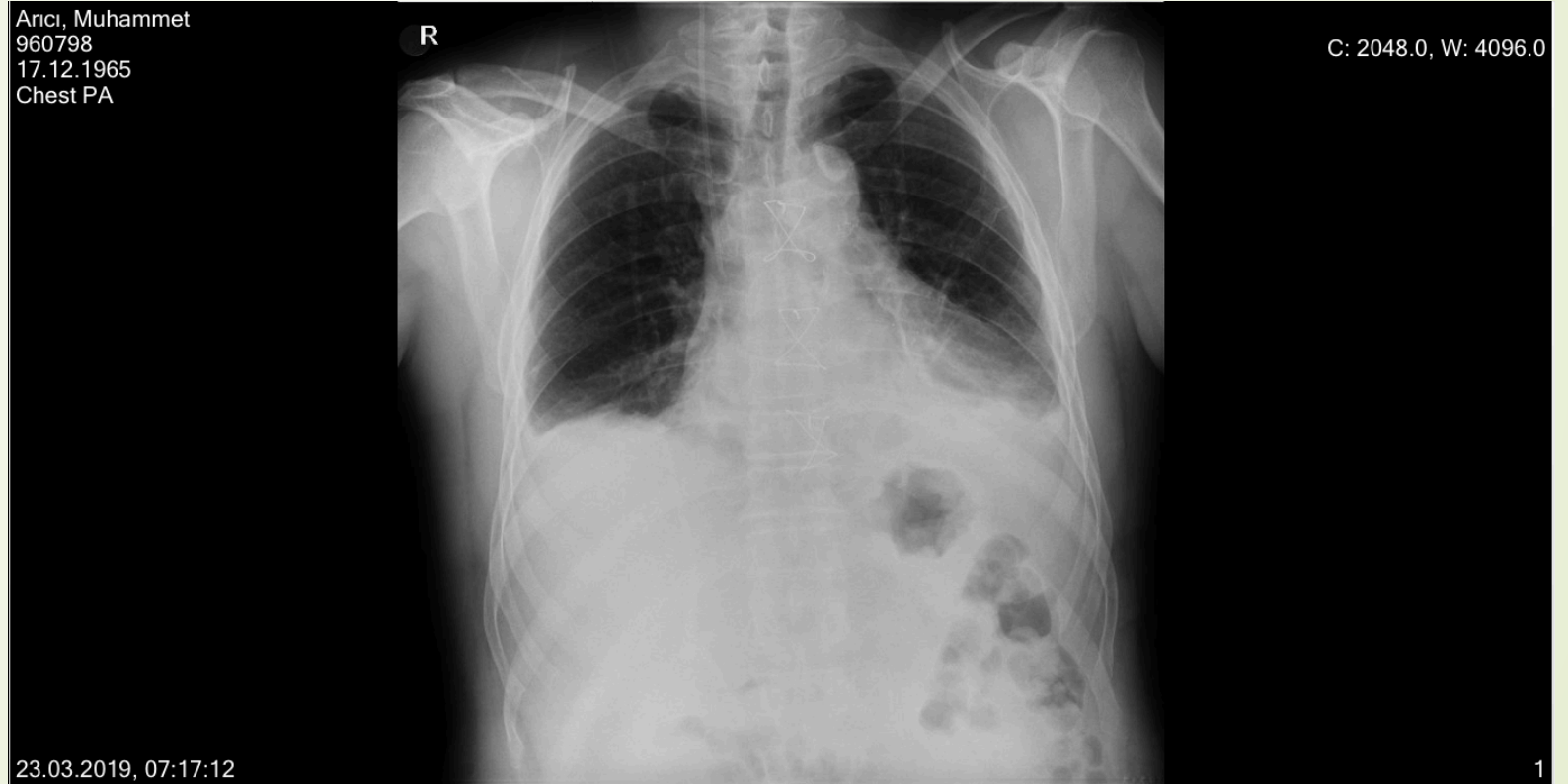
Yaklaşım

- Şikayeti
- Vital bulgular
- Rutin kan tetkikleri
 - Kan sayımı
 - Elektrolitler
 - KCFT
 - BFT
 - Sedim, CRP
- PA AC
- EKG
- Ekokardiografi
- Ameliyat hakkında bilgiler
 - Ne ameliyatı
 - Ne zaman
 - Merkez
- Kullandığı ilaçlar

Yaklaşım

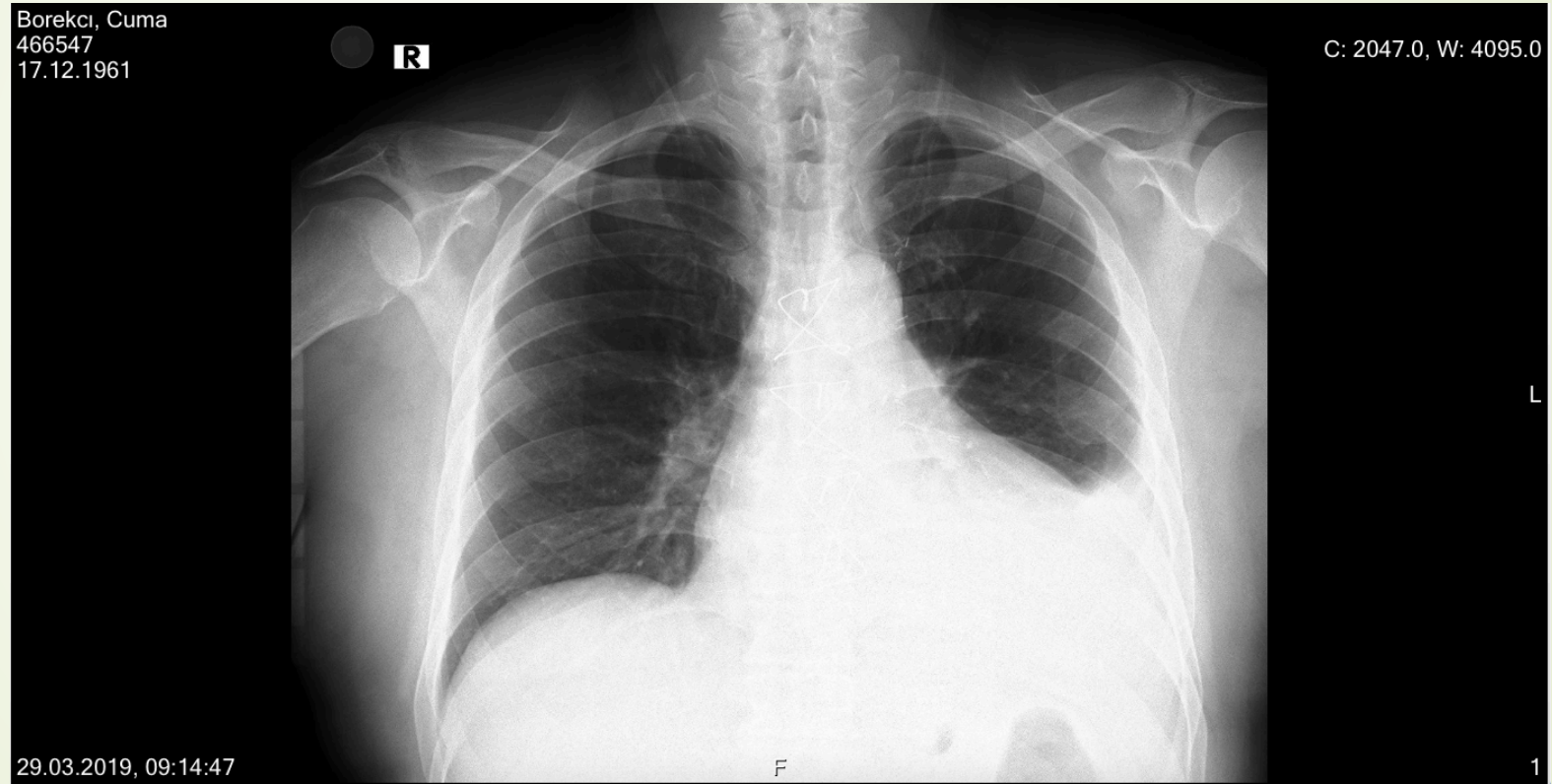


Yaklaşım

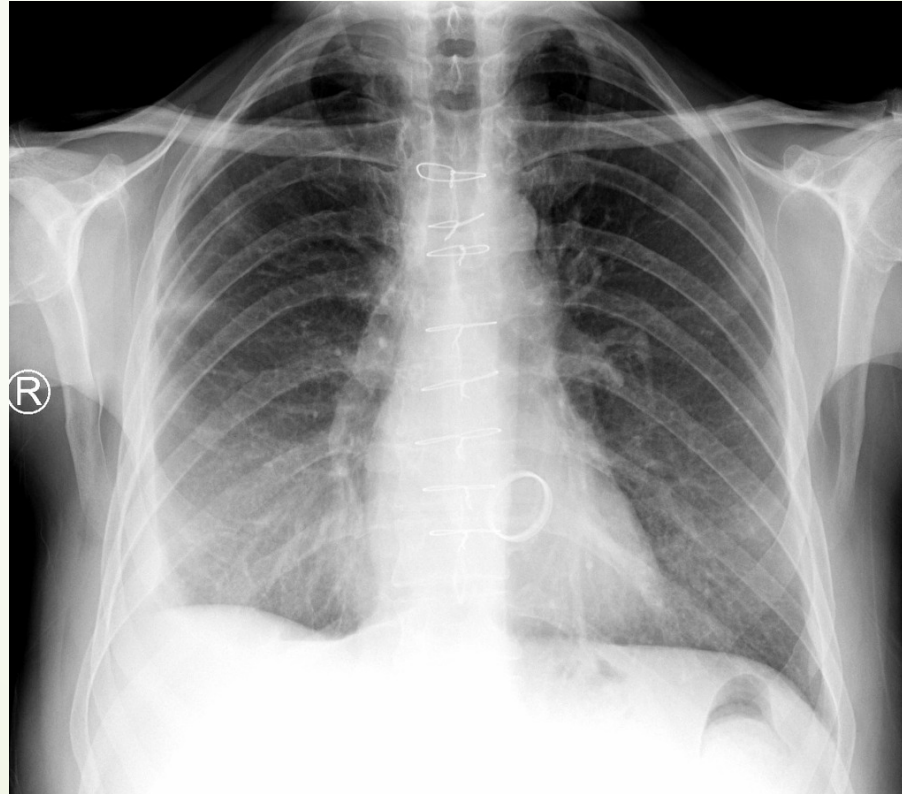


Normal post-op görüntü

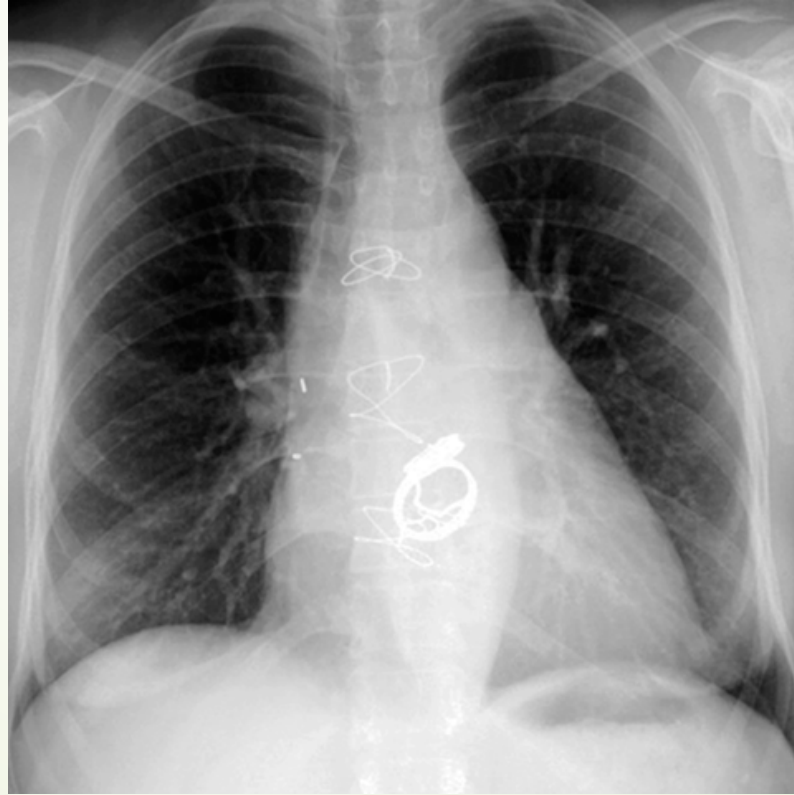
Yaklaşım



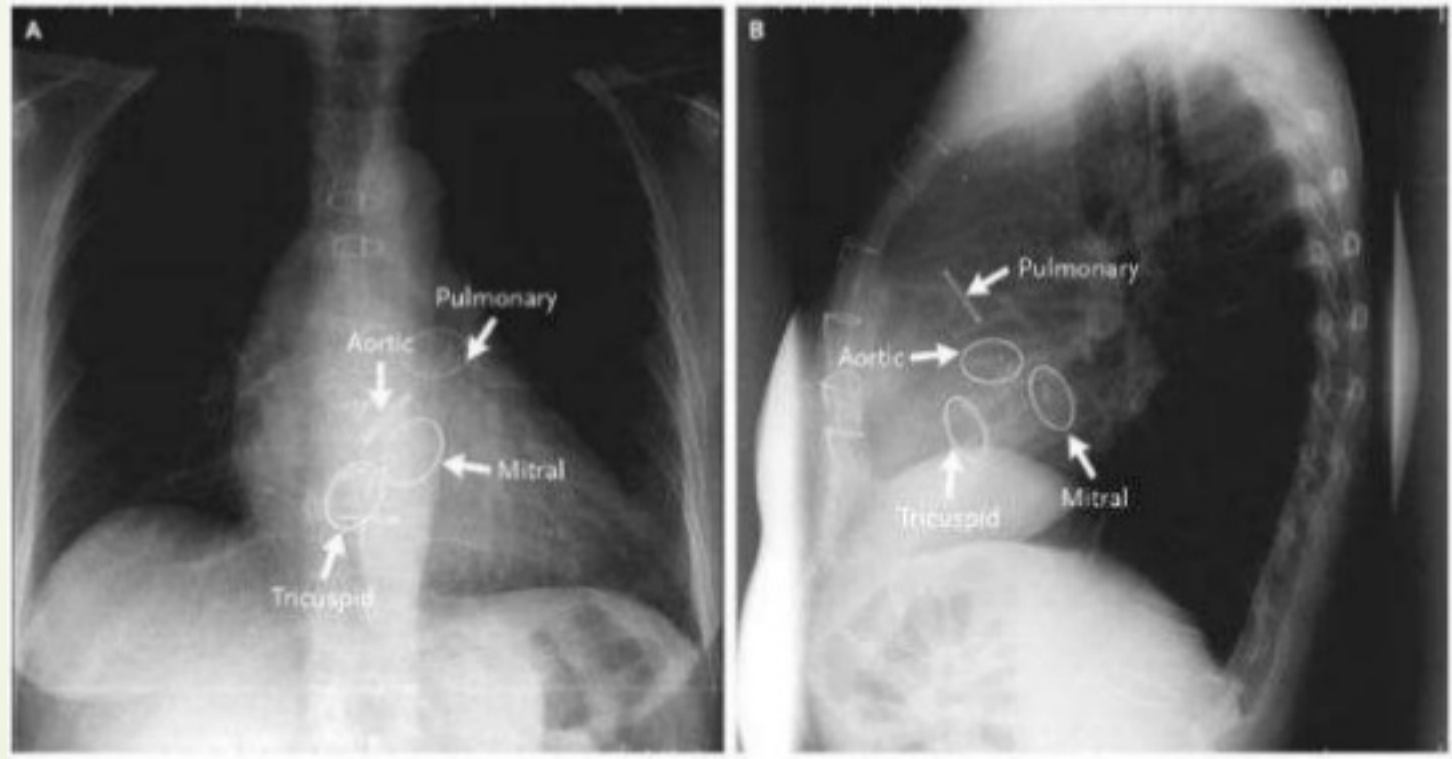
Yaklaşım



Yaklaşım



Yaklaşım



Yaklaşım

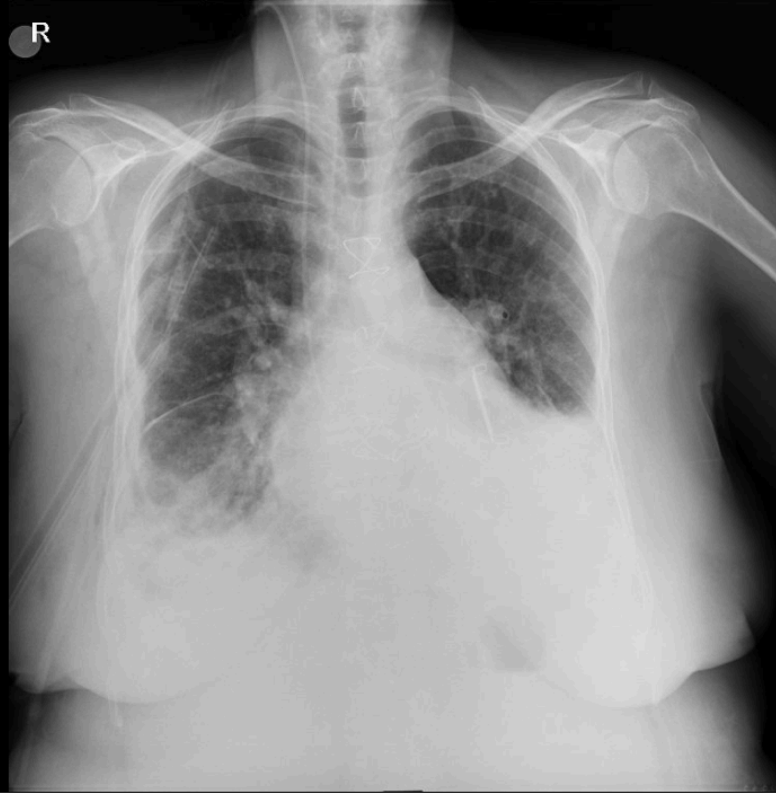Aras, Fıkrıye
1885058
15.06.1957
Chest PA

R

C: 2048.0, W: 4096.0

31.03.2019, 07:38:24

1



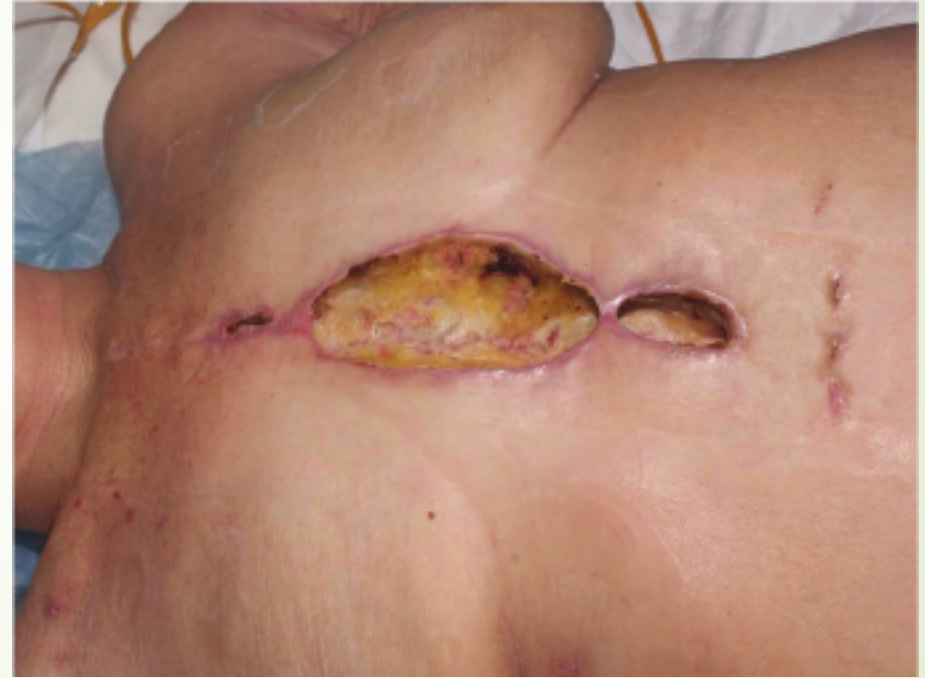Aritmi

- Aritmi hikayesi
 - Yeni
 - Eski
- Hemodinamiyi bozuyor mu?
 - Bradikaritmisi
 - Taşikaritmisi
 - Supraventriküler taşikardi
 - Ventriküler taşikardi

Kardiyoloji Konsültasyonu

Enfeksiyon

- Sternum bölgesi
 - Akıntı
 - Dehisens



Enfeksiyon

► Sternum bölgesi

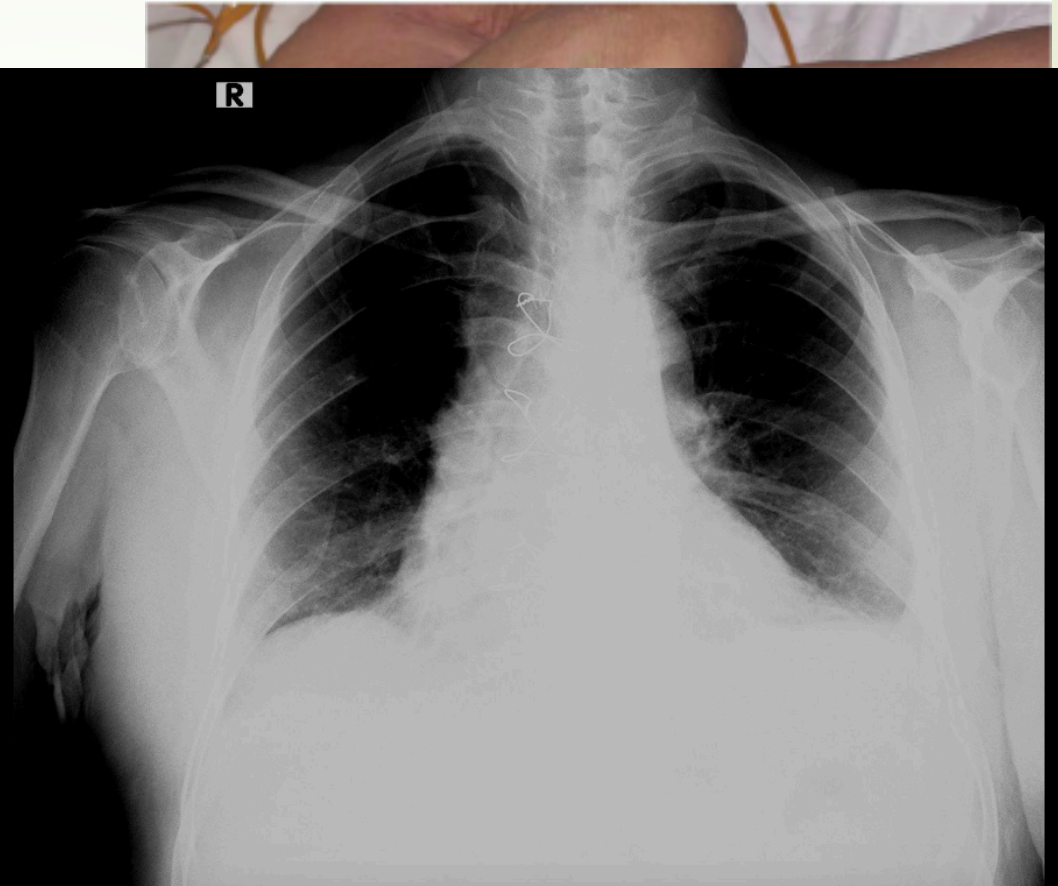
- Akıntı
- Dehisens

Aygun, Yusuf
486793
21.02.1945

R

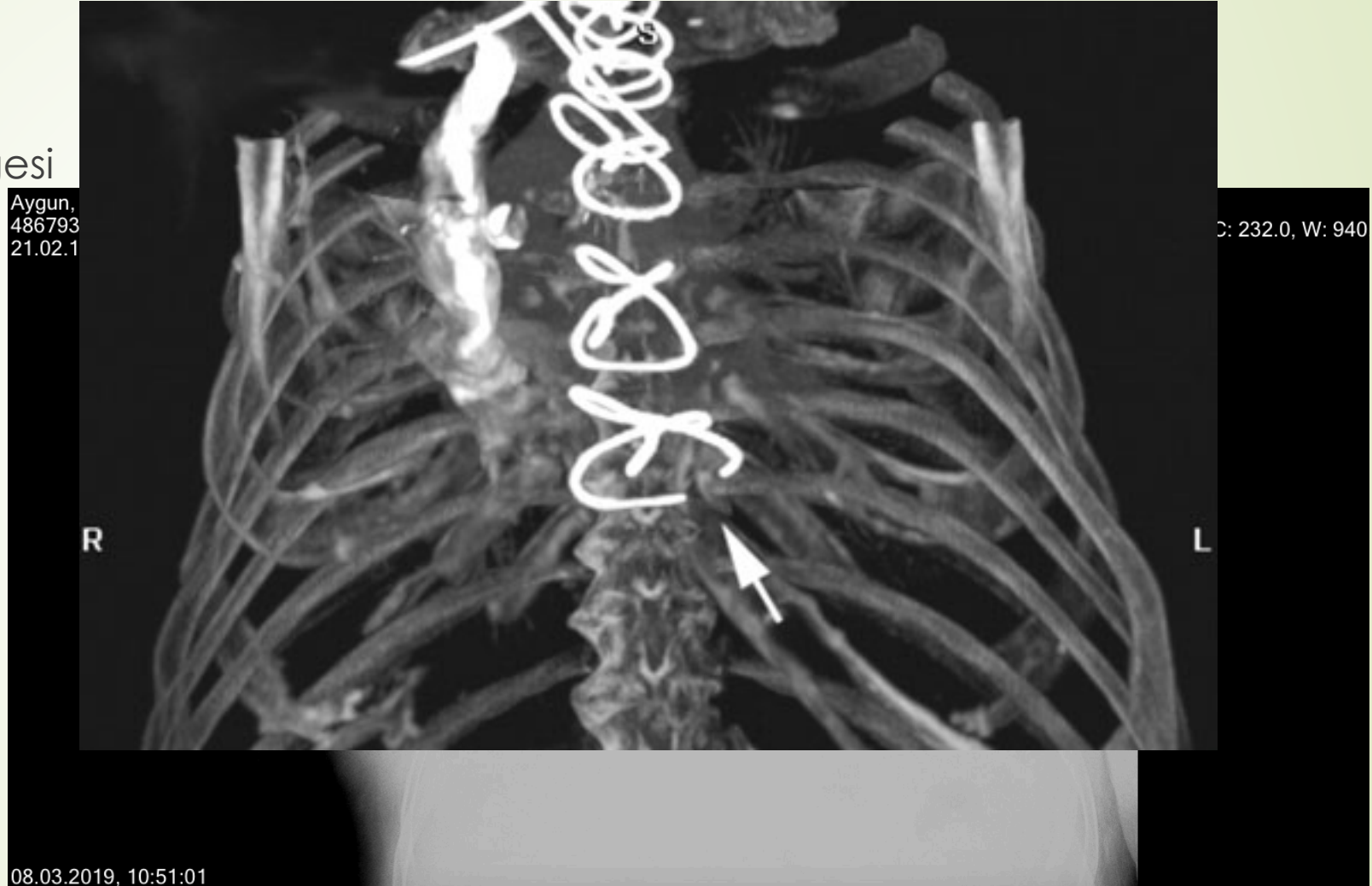
C: 232.0, W: 940

08.03.2019, 10:51:01



Enfeksiyon

- Sternum bölgesi
 - Akıntı
 - Dehisens



Enfeksiyon

- Safen insizyon yerinde enfeksiyon
 - Yara açık / kapalı
 - Eritem, ısı artışı
 - Akıntı var / yok

Enfeksiyon

- Yatarak tedavi gerekli mi?
 - KVC konsültasyonu
 - Uygun antibiyotik ile poliklinik kontrol

Sıvı Yüklenmesi

- Ortopne
- Ödem
- Ral
- PA AC bulguları
- Eko bulgularo
- Kan biyokimyası
 - Protein, albumin, glukoz,
 - BFT, KCFT, TİT
 - Elektrolitler (K^+ , Ca^{++} , Mg^{+++})

Sıvı Y¼klenmesi

- Monitorizasyon
- Di¼retik başlanması
 - 2-4 amp 100 cc SF içinde
- TDP
- Nasal O₂
- KVC kons¼ltasyonu

Plevral effüzyon

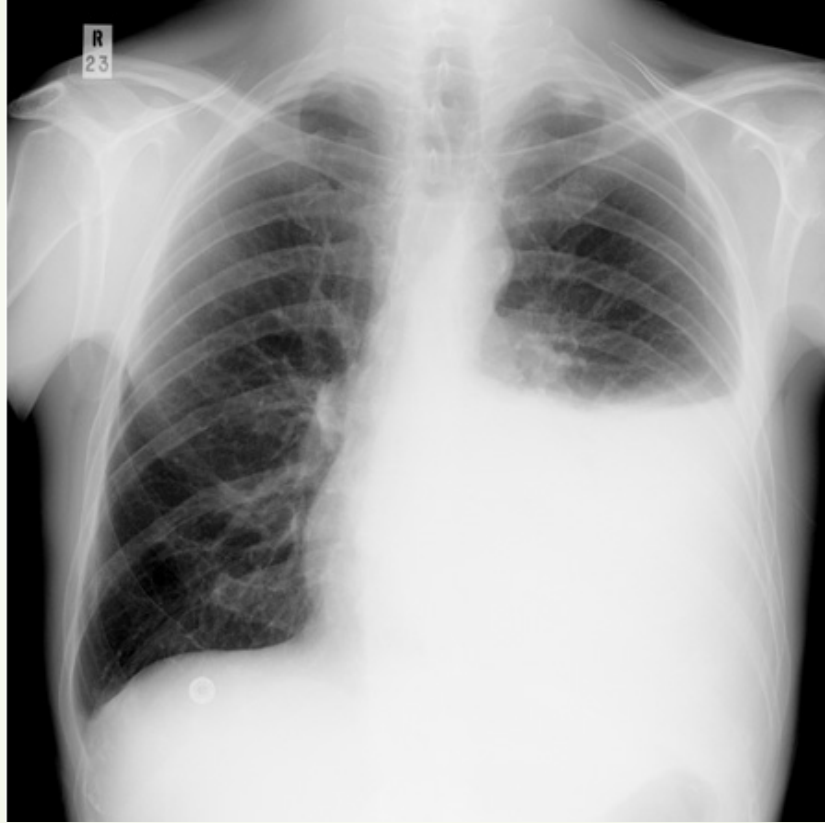
- Göğüs ağrısı
- Kuru öksürük
- Solunum güçlüğü
- Kısa kısa solunma
- Ateş?
- Efor zorluğu

Plevral effüzyon

- PA AC
- Toraks USG ?
- Toraks BT ?
- Torasentez ?
 - Eksuda
 - Transuda

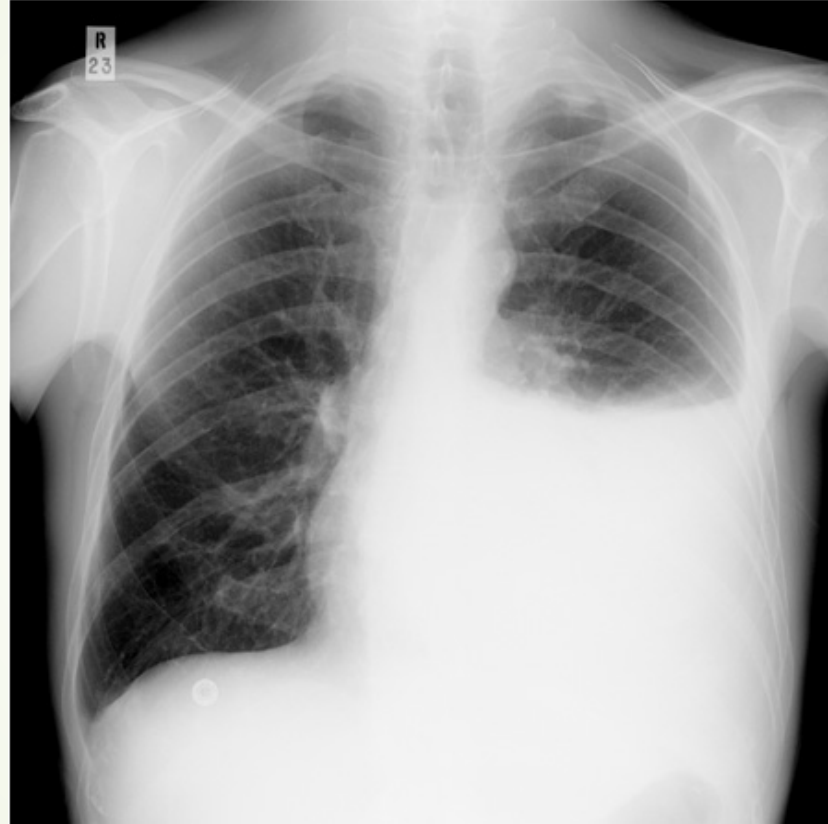
Plevral effüzyon

- PA AC
- Toraks USG ?
- Toraks BT ?
- Torasentez ?
 - Eksuda
 - Transuda



Plevral effüzyon

- PA AC
- Toraks USG ?
- Toraks BT ?
- Torasentez ?
 - Eksuda
 - Transuda



KVC Konsültasyonu

Plevral effüzyon

- Diüretik tedavi
- Göğüs tüpü
- Plörodez
- Dekortikasyon

Myokardial Göğüs Cerrahisi

Kardiak

Cerrahi insizyon hattı



Myokardial Göğüs Cerrahisi

Kardiak

- Yaygın, anjina tarzı
- EKG bulgusu +
- Troponin yüksekliği

İnsizyonel

- Bıçak saplanır tarzda
- EKG bulgusu –
- Troponin az yüksek !!!
- Beraberinde sternum dehisensi ?

Myokardial Göğüs Cerrahisi

Kardiak

- Yaygın, anjina tarzı
- EKG bulgusu +
- Troponin yüksekliği

İnsizyonel

- Bıçak saplanır tarzda
- EKG bulgusu –
- Troponin az yüksek !!!
- Beraberinde sternum dehisensi ?



Kardiyoloji – KVC konsültasyonu

Myokardial Göğüs Cerrahisi

Kardiak

- Yaygın, anjina tarzı
- EKG bulgusu +
- Troponin yüksekliği



Kardiyoloji – KVC konsültasyonu

İnsizyonel

- Bıçak saplanır tarzda
- EKG bulgusu –
- Troponin az yüksek !!!
- Beraberinde sternum dehiscensi -



NSAİİ – Polk kontrol



Teşekkür ederim...